Deel 3

Geneeskunde | Universiteit Utrecht

2026 - 2027

UUGK-1914-174 | €17,95

Tentamengericht | Overzichtelijke structuur
Sinds 1994 | Beoordeeld met een 8,2

Slim Academy

www.SlimAcademy.nl

Join de appgroep van jouw studie!

Wat bied de Whatsappgroep?

- Je kan al je vragen stellen over de studie
- Gebruik maken van exclusieve kortingscodes
- Op de hoogte te blijven van belangrijke updates
- Direct contact leggen met andere studenten uit jouw jaar
- Gratis samenvattingen, oefenvragen en meer!



Join de groep in 3 stappen!

Stap 1: scan de QR code
Stap 2: zoek jouw universteit
Stap 3: zoek je studie en join de groep!

Slim Academy

Welkom bij Slim Academy!

Voor je ligt de **samenvatting** van **Blok Groen**, dat je volgt in het derde jaar van de bachelor Geneeskunde aan de Universiteit van Utrecht. In dit vak vind je alles wat je nodig hebt voor de eerste coschappen, namelijk Interne Geneeskunde, Chirurgie en Huisartsgeneeskunde.

Met Slim Academy willen we jou helpen slimmer te studeren. Dat doen we door de kern van de leerstof helder samen te vatten, complexe onderwerpen te versimpelen en je de juiste hulpmiddelen te geven om actief te oefenen. Voor een optimale voorbereiding op je tentamen raden we je aan gebruik te maken van ons volledige aanbod. Voor dit vak zijn de onderstaande producten beschikbaar.

Product	Inhoud	Beschikbare versies
Samenvatting Deel 1 t/m 3	Een overzicht van de belangrijkste punten die tijdens het onderwijs zijn behandeld, zodat je niets mist van de stof die aan bod is gekomen.	✓ App ✓ Papier
Oefenvragen	Oefenvragen waarmee je actief kunt oefenen. Zo kun je nagaan of je de stof volledig beheerst en weet je beter wat je kunt verwachten op het tentamen.	✓ App
Flashcards	Flashcards die je helpen om definities, schema's en kernbegrippen snel te herhalen, zodat je op een actieve manier leert en de stof sneller en beter onthoudt.	✓ App

Contact
Heb je vragen over ons aanbod, de levering van je samenvattingen of iets anders? Neem gerust contact met ons op via **06 81 60 19 60** of stuur een e-mail naar **klantenservice@slimacademy.nl**.



Deze samenvatting is alleen voor persoonlijk gebruik en mag niet worden gekopieerd of verspreid. De tekst is opgesteld naar eigen inzicht van de auteur en bedoeld als ondersteuning bij het studeren. Raadpleeg altijd de originele bronnen.

Inhoudsopgave

Welkom bij Slim Academy! 1
Inhoudsopgave 2
Week 4 4
PR Anatomie van abdomen en het lieskanaal 4
Kennisclips over hernia 13
WC De urologie 18
WC Fracturen 30
WC Vaatlijden 38
Week 5 51
WC Peri-operatieve zorg: de anesthesie 51
PR De radiologie 57
WC De pre-operatieve screening 61
WC Wet BIG 68
WC De wondzorg 71
WC Recovery en de nazorg 82
Week 6 87
WC Vermoeidheid - door huisarts 87
WC Vermoeidheid - door internist 91

LET OP!

Dit is de samenvatting van

2025-2026

DEZE SAMENVATTING GAAT ALLEEN OVER DE STOF VAN VORIG JAAR.

De stof van dit studiejaar wordt nog ontwikkeld en kan daarom nog niet worden samengevat. Je kunt deze samenvatting gebruiken om tijdens het blok alvast te studeren.

Deze samenvatting wordt gedurende het blok wekelijks digitaal geüpdatet, zodat nieuwe colleges en studiestof steeds worden toegevoegd. Zo beschik je altijd over de meest actuele versie.

Check **SlimAcademy.nl** voor de laatste updates en de meest recente versie van deze samenvatting.



Week 4

PR Anatomie van abdomen en het lieskanaal

De buikwand
De buikwand bestaat uit een anterolateraal en een achterste deel. Het anterolaterale deel is musculotendineus en bestaat van buiten naar binnen uit de volgende lagen:

- **Huid**;
- **Subcutis** (vet, bindweefsel);
- **Fascia scarpa**; de dieper gelegen, meer vezelige en membraanachtige laag van de subcutis;
- **Spieren**, van buiten naar binnen:
    - **M. obliquus externus abdominis**: in V-vorm, van lateraal boven naar mediaal beneden. De aponeurose hiervan vormt het lig. inguinale;
    - **M. obliquus internus abdominis**: in A-vorm, van mediaal boven naar lateraal beneden. De laterale onderkant hecht op het lig. inguinalis / lig. Poupart met spiervezels. Mediaal onderaan bevindt zich een vrije onderrand;
    - **M. transversus abdominis**: deze heeft een horizontaal spierverloop. Net als de m. obliquus internus abdominis hecht het lateraal aan het lig. inguinalis en mediaal bevindt zich een vrije onderrand;
    - **M. rectus abdominis** (*sixpack*): deze heeft een verticaal spiervezelverloop, welke wordt gekenmerkt door de intersectiones tendinea. De spier wordt omgeven door de rectusschede, ook wel vagina musculi recti abdominis. De schedes komen mediaal in de linea alba samen;
- **Fascia transversalis**, ook wel de **fascia endo-abdominalis**: de binnenbekleding van de spierlaag, vergelijkbaar met de subcutis (bindweefsel, vet);
- **Extraperitoneaal weefsel**;
- **Peritoneum parietale**.

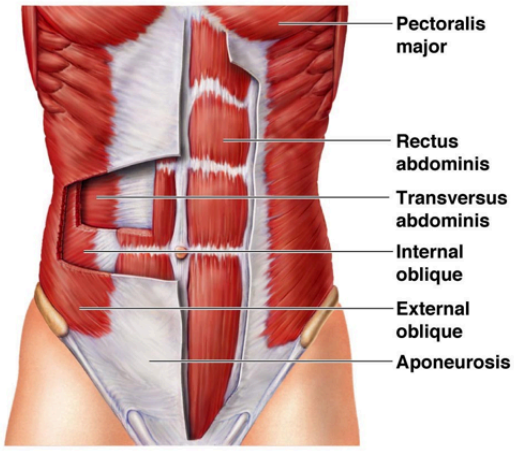

Buikspieren. *Bron: https://portmelbournephysio.com.au/diastasis-rectus-abdominus-muscle-dram/, geraadpleegd op 11-12-2024.*

In relatie tot de spieren zijn er nog twee andere structuren van belang. Allereerst de **vagina m. rectus abdominis,** oftewel de **rectusschede**, lateraal van de beide mm. recti abdominis. Ten tweede de **linea alba**: een fibreuze structuur in de middenlijn van het abdomen (tot aan het sternum), tussen de beide mm. recti abdominis, gevormd door in elkaar gevlochten aponeuroses.

Slim Academy

De **falx inguinalis** wordt gevormd door de aponeurose van de m. obliquus internus abdominis en de m. transversus abdominis. Het loopt vanaf de vrije onderrand van deze spieren naar de crista pubica en linea pectinea. Aan de achterzijde is meer extraperitoneaal weefsel aanwezig dan aan de voorkant. Dit heet het **retroperitoneum**.

De rectusschede
De rectusschede heeft een aparte opbouw. Hij bestaat uit de aponeuroses van de twee schuine en de transversale buikspieren. Van sternum tot halverwege de lijn navel-pubis (linea arcuata) splitst de m. obliquus internus zich in tweeën. Daardoor bestaat de rectusschede aan de voorkant uit de voorste lamella van de aponeurose van de internus, welke vermengt met de aponeurose van de externus. Aan de achterkant is er de achterste lamella van de aponeurose van de internus, die zich vermengt met de aponeurose van de transversus. Onder dit niveau (linea arcuata) gaat de hele m. obliquus internus naar voren, samen met de aponeurose van de m. transversus abdominis en is er dus achteraan alleen de fascia transversalis over.

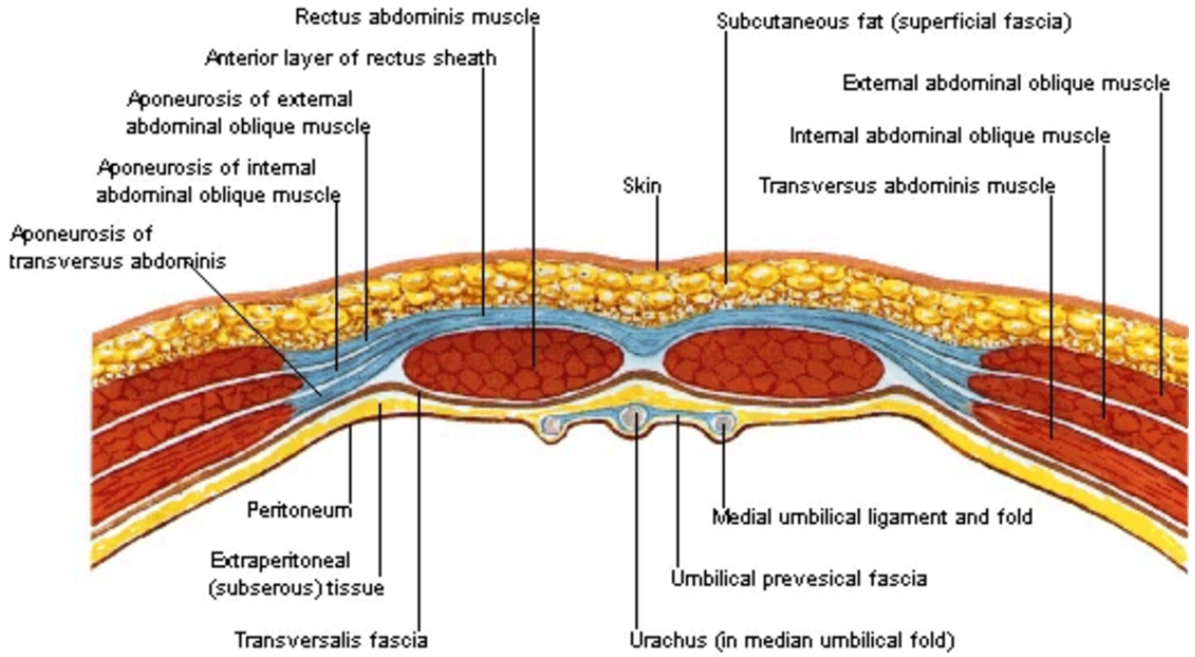

Rectusschede. *Bron: https://pijn-behandeling.com/behandelingen/buikwand-liesregio/, geraadpleegd op 11-12-2024.*

Ligamenten
Er wordt onderscheid gemaakt in de volgende ligamenten:

- **Lig. lacunare / Gimbernat**: verbindt het lig. inguinale met het lig. pectineale. Het is een deel van de aponeurose van de m. obliquus externus abdominalis;
- **Lig. inguinale / Poupart**: is een verdikking in de aponeurose van de m. obliquus externus abdominis. Het verloopt van de SPIAS naar het os pubis;
- **Lig pectineale / Cooper**: is een extensie van het lig. lacunare. Het bevindt zich tussen de linea pecta en het os pubis.

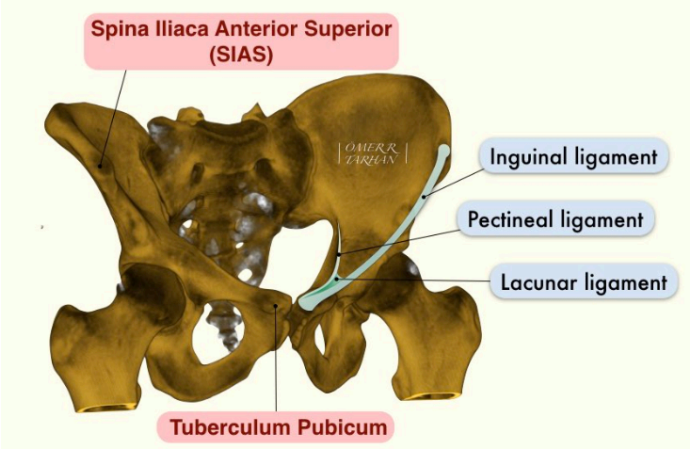

Ligamenten. *Bron: https://www.turkcerrahi.com/en/general-surgery-articles/abdominal-wall-and-hernias/anatomy-of-the-inguinal-region/, geraadpleegd op 11-12-2024.*

De epigastrische vaten
De a. epigastrica inferior komt uit de a. iliaca externa net boven het lig. inguinale en verloopt vervolgens naar de m. rectus abdominis om deze te voorzien van bloed. De v. epigastrica inferior loopt met de a. epigastrica inferior mee en draineert in de v. iliaca externa.

De epigastrische vaten vormen de laterale rand van de driehoek van Hesselbach. Indien een hernia mediaal van de vaten ligt wordt er gesproken van een mediale liesbreuk, als de hernia lateraal van de vaten ligt wordt er gesproken van een laterale liesbreuk. De epigastrische vaten gaan niet mee het lieskanaal in.

De zenuwen
De **n. iliohypogastricus** innerveert de huid boven het os pubis. Motorisch innerveert het de m. obliquus internus abdominis en m. transversus abdominis. De zenuw loopt hoger dan de andere twee zenuwen en gaat niet richting het lieskanaal. De **n. ilioinguinalis** innerveert de mediale zijde van het been en een stukje scrotum. Het loopt mee met het lieskanaal, maar loopt er niet doorheen. De ramus genitalis van de **n. genitofemoralis** is de enige zenuw die wel de annulus inguinalis superficialis passeert, dus in het lieskanaal loopt. Het innerveert een deel van het scrotum of de mons pubis, ook innerveert het de m. cremaster.

Het lieskanaal
Het tuberculum pubicum en de spina iliaca anterior superior zijn twee oriëntatiepunten in het lichamelijk onderzoek waartussen het **ligamentum inguinalis** loopt. De testes worden hoog (extra-)peritoneaal aangelegd en zijn via het gubernaculum verbonden met de buikwand. Tijdens de embryologische ontwikkeling dalen de testes in het scrotum. Hierbij ontstaat een aantal evaginaties in de buikwand. De lagen waardoor de testes evagineren zijn, van binnen naar buiten:

- Peritoneum: vlak voor de testis **tunica vaginalis** (overblijfsel van de processus vaginalis). Dit functioneert als een soort schokdemper voor de testes;
- Fascia transversalis: in het scrotum **fascia spermatica interna**;
- M. obliquus internus: in het scrotum **m. cremaster**;
- M. obliquus externus: in het scrotum **fascia spermatica externa**.
- Door de vrije onderrand evagineert de m. transversus abdominis niet.